


Verdachtsfall – Meldepflicht des Jägers und des Wildhüters


Jäger und Organe der Wildhut sind gesetzlich verpflichtet, Tuberkulose bei Wildtieren und jede verdächtige Erscheinung, die den Ausbruch einer Tierseuche befürchten lässt, unverzüglich einem amtlichen Tierarzt des kantonalen Veterinäramtes zu melden.



Wird im Jagdgebiet ein spezielles Untersuchungsprogramm für Wildtiere durchgeführt, gelten die im jeweiligen Programm vorgesehenen Vorgaben für die Vorlage des Wildtierkörpers oder dessen Organe.

Tuberkulose beim Wild

Formen der Tuberkulose bei
der Untersuchung von Wildtierkörpern



Schweizerische Eidgenossenschaft
Confédération suisse
Confederazione Svizzera
Confederaziun svizra

Eidgenössisches Departement des Innern EDI
Bundesamt für Lebensmittelsicherheit und
Veterinärwesen BLV

Einleitung und Zweck dieser Broschüre

Impressum

Herausgeber:

Bundesamt für Lebensmittelsicherheit und Veterinärwesen BLV
Schwarzenburgstrasse 155
3003 Bern

Weitere Informationen erhalten Sie unter www.blv.admin.ch

Vertrieb:

BBL, Vertrieb Bundespublikationen, 3003 Bern, Schweiz
www.bundespublikationen.admin.ch
Bestellnummer: 341.303.d
August 2014

Bildnachweis:

naturpix.ch/Gansner-Hemmi: Titelbild; Bundesamt für Umwelt BAFU:
Seiten 8, 10; Fernández de Luco, D. & Arnal, MC., Facultad de
Veterinaria, Universidad de Zaragoza, Spanien: Seite 15 (unten);
Fritz, J., Bezirkshauptmannschaft Reutte, Österreich: Seiten 6 (unten),
7, 12; Netzer, M., Bezirkshauptmannschaft Bludenz, Österreich:
Seiten 9, 11; Stemmer-Dworak, A., Thüringerberg, Österreich:
Seite 14 (oben); www.SaBio-IREC.com: Seiten 14 (unten), 15 (oben);
Zentrum für Fisch- und Wildtiermedizin FIWI, Vetsuisse Fakultät,
Universität Bern: Seiten 4, 5 und 6 (oben).

Alle in dieser Publikation verwendeten geschlechterbezogenen Formen
gelten sowohl in der weiblichen wie auch in der männlichen Form.

In Kooperation von BLV, FIWI und BAFU

Erfolgreich bekämpfte Krankheiten wie die Tuberkulose können in der Schweiz jederzeit wieder auftreten. Jäger und Organe der Wildhut leisten durch ihre Aufmerksamkeit einen wichtigen Beitrag, um die Gesundheit unserer Wildtiere und auch unseres Nutzviehs zu erhalten. Sind ihnen die durch Tuberkulose verursachten Auffälligkeiten im Tier bekannt, kann die Krankheit früher erkannt werden.

Die Aufgabe des kompetenten Jägers und Wildhüters ist es, «normales» von «auffälligem» Wild zu unterscheiden und bei Auffälligkeiten, welche erfahrungsgemäss nicht einem gesunden Tier entsprechen, den zuständigen amtlichen Tierarzt beizuziehen.

Diese Broschüre ist eine Ergänzung zum «Handbuch Tuberkulose beim Wild». Sie fasst die wichtigsten Punkte zur Tuberkulose in Bild und Wort zusammen. Im praktischen Taschenformat gestaltet, kann diese Broschüre auf die Jagd mitgenommen werden. So können Jäger und Wildhüter schnell reagieren, wenn sie bei der Untersuchung der Wildtierkörper auffällige Veränderungen erkennen.

Allgemeines zur Tuberkulose

Erreger der bovinen Tuberkulose bei Wildtieren: Bakterien (*Mycobacterium bovis* und *Mycobacterium caprae*).

Auffälligkeiten: Typisch sind Knötchen oder Abszesse an den inneren Organen.

Diagnose: Für eine definitive Diagnose braucht es eine Untersuchung im Labor. Diese wird durch einen amtlichen Tierarzt veranlasst.

Empfängliche Wildtierarten: Zahlreiche Säugetiere, insbesondere Rotwild, Schwarzwild und Dachs. Wird die Tuberkulose in einer Wildtierart nachgewiesen, muss auch an eine mögliche, noch unbemerkte Ansteckung anderer Tierarten im gleichen Gebiet gedacht werden.

Die Tuberkulose ist eine meldepflichtige **Tierseuche**.

Zoonose: Tuberkulose ist zwischen Tier und Mensch übertragbar. In Europa ist die Ansteckung des Menschen mit Tuberkulose sehr selten. Vereinzelt findet eine Übertragung bei engem Kontakt oder über den Konsum von nicht pasteurisierter Milch von an Tuberkulose erkrankten Rindern statt.

Tuberkulose beim Rotwild

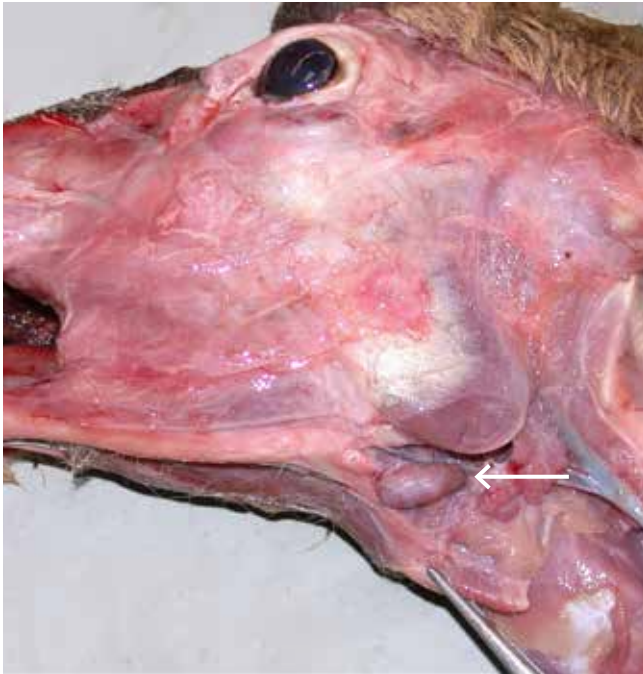Anzeichen (am lebenden Tier)

- Im frühen Krankheitsstadium häufig keine spezifischen Anzeichen.
- In fortgeschrittenen Fällen: Abmagerung und Schwäche / verzögertes Fluchtverhalten.

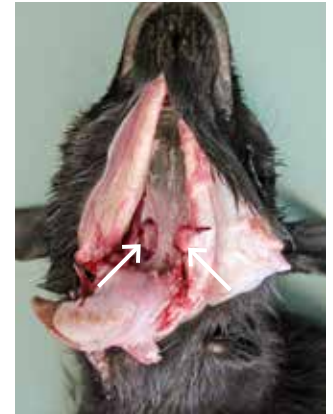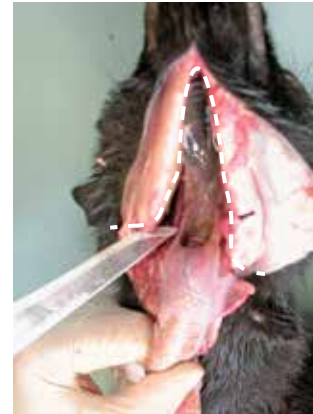Auffälligkeiten an den inneren Organen

- Im frühen Krankheitsstadium ist erkranktes Rotwild unauffällig.
- In fortgeschrittenen Fällen bilden sich im Anschnitt weisslich-gelbliche, rahmig-eitrige bis bröckelig-kompakte oder verkalkte **Knötchen**. Kleine Knötchen lassen sich besser ertasten als sehen.
- Typisch sind auch **Abszesse**, welche mit einer weissen, rahmartigen Flüssigkeit gefüllt sind.
- Ebenfalls typisch sind grosse, weissliche, kugelig-vergrösserte Lymphknoten («**Kugelhirsch**»).
- Die **Lymphknoten im Rachenbereich**, der **Lunge** und der **Gedärme** sind am häufigsten betroffen. Sie sind mitunter die einzigen betroffenen Körperteile!

Rotwild: Lage der Lymphknoten am Haupt



Die **Unterkiefer-Lymphknoten** (Pfeil) liegen an der Innenseite des Unterkieferknochens am Unterkieferwinkel unter einer dünnen Schicht von Weichgewebe.

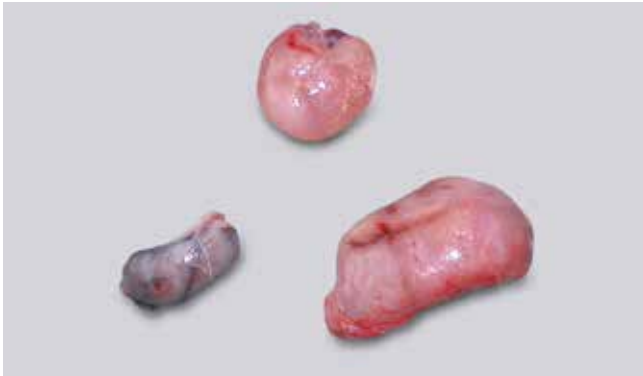

Die **Rachenlymphknoten** liegen in der Tiefe, seitlich am Kehlkopf. Vorgehen, um die Rachenlymphknoten freizulegen (am Beispiel Schaf; beim Rotwild sind die Schnitte gleich zu setzen):

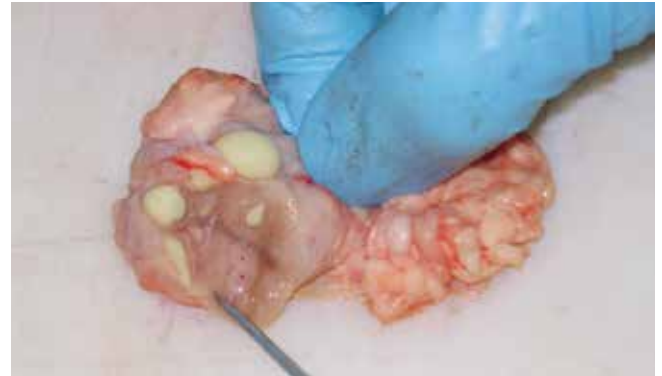1. Entlang der Innenseite des Unterkieferknochens vom Äser bis zur Schädelbasis in die Tiefe schneiden (Schnitt wie auf linkem Bild, gestrichelt). Beim Kehlkopf ist dazu ein feiner, röhrenförmiger Knochen – das Zungenbein – zu durchtrennen.
2. Zunge zusammen mit dem Kehlkopf nach hinten ziehen. Wenn notwendig, die Schnitte vergrößern.
3. Rachenlymphknoten (Pfeile auf rechtem Bild) möglichst ganz vom umliegenden Gewebe lösen.



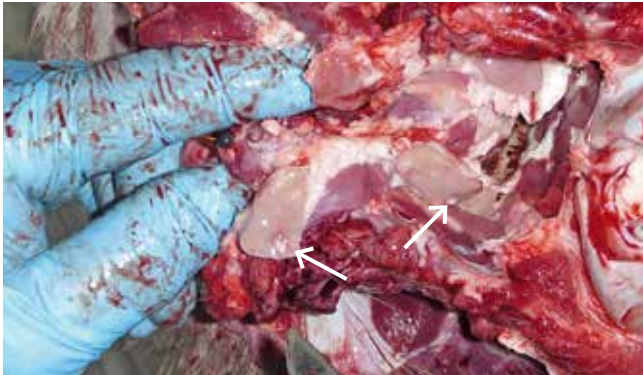
Rotwild: Normale und auffällige Lymphknoten im Vergleich



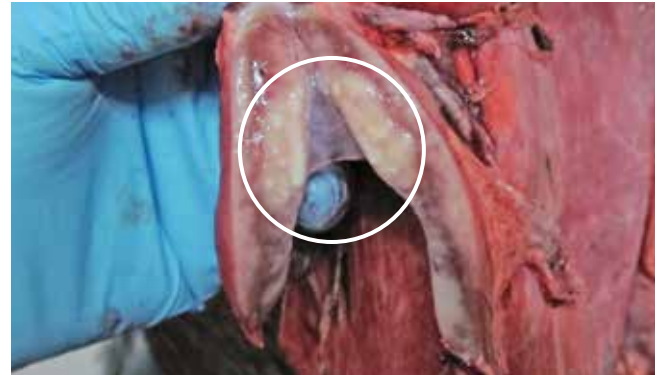
Unauffällige Lymphknoten: Farbe, Form und Grösse können stark variieren.



Tuberkulöses Rotwild: 1–5 mm grosse Abszesse im Lymphknoten mit dickflüssigem, gelblichem Eiter.

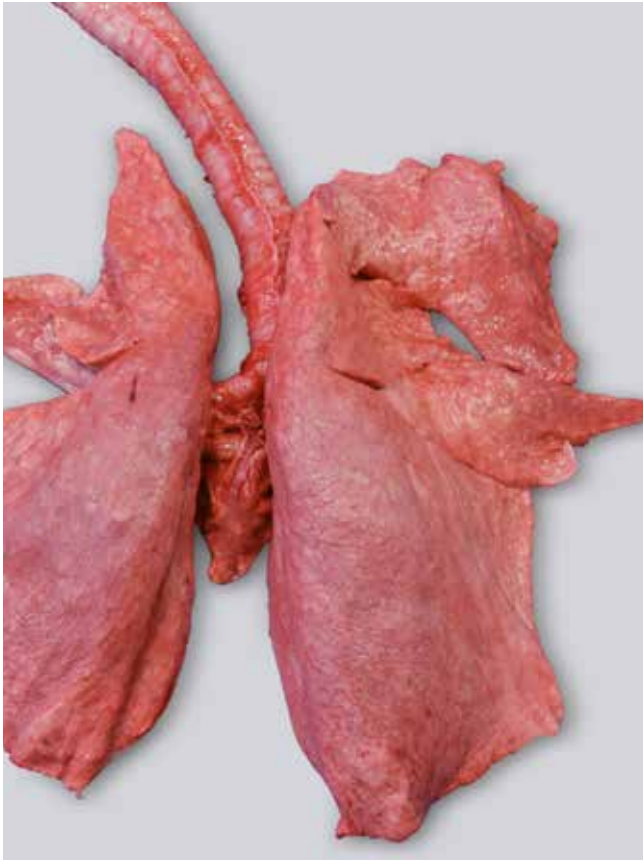

Tuberkulöses Rotwild: Kleine weissliche Knötchen im Rachenlymphknoten (Pfeile).

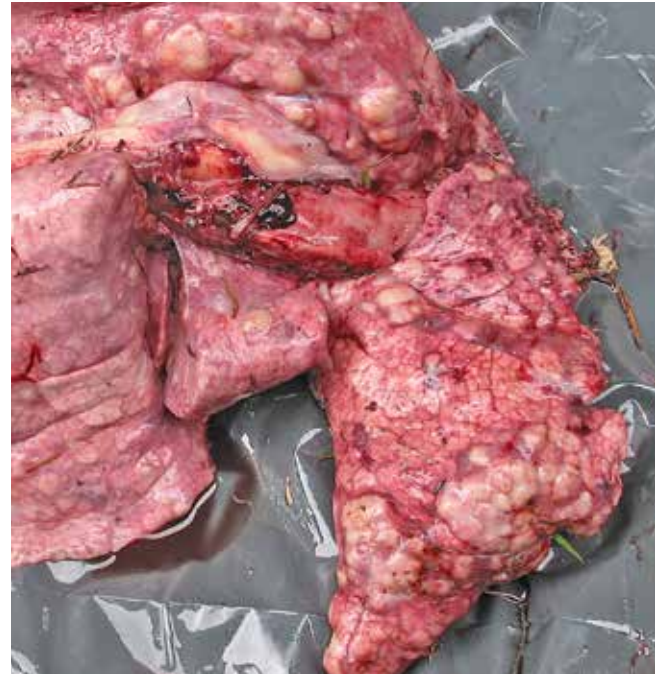

Tuberkulöses Rotwild: 2–3 cm grosses, Käse-ähnliches («verkäsendes») Knötchen in einem Lymphknoten der Lunge (eingekreist).


Rotwild: Normale und auffällige Lunge im Vergleich



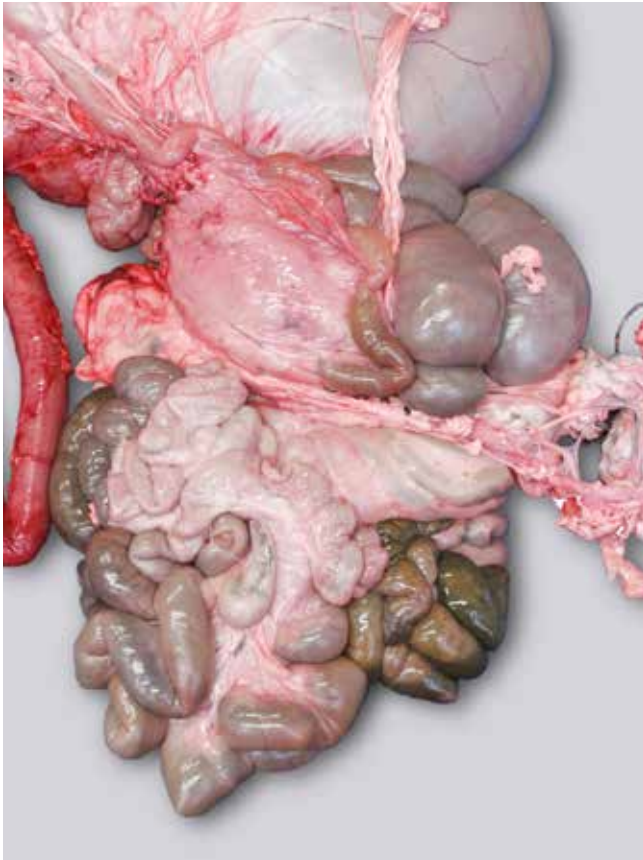
Unauffällige Lunge: Unauffällige Oberfläche ohne Flecken, beim Durchtasten gleichmässig weich und elastisch.



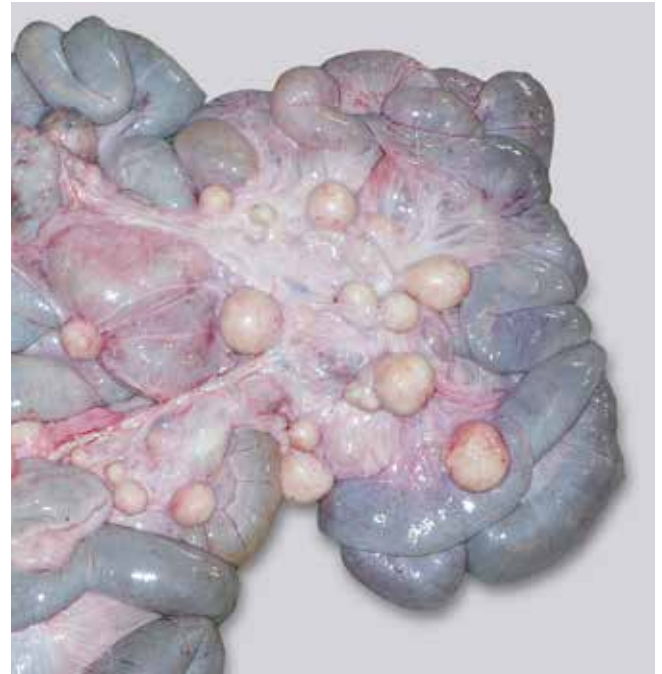Tuberkulöses Rotwild: Lunge mit zahlreichen weisslich-gelblichen Knötchen. Beim Durchtasten sind Verhärtungen zu spüren.




Rotwild: Gedärme

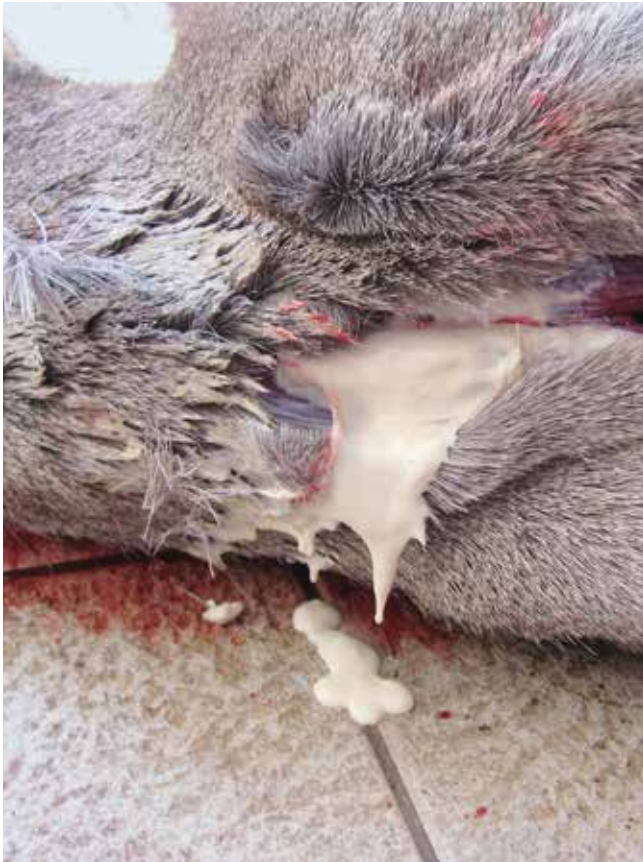

Unauffällige Gedärme: Das weissliche Gewebe zwischen den Darmschlingen ist glatt und glänzend (ohne Knötchen / Abszesse).



Tuberkulöses Rotwild: Gedärme mit zahlreichen kugelig vergrösserten Darmlymphknoten («Kugelhirsch»).





Tuberkulöses Rotwild: Durchgetrennte Haut im Halsbereich mit austretendem rahmig-flüssigem Eiter.

Tuberkulose beim Schwarzwild

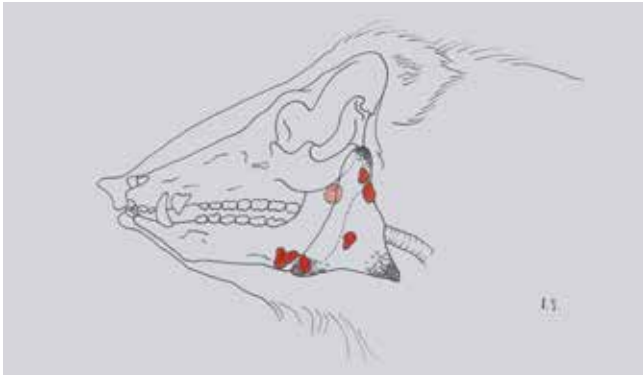Anzeichen (am lebenden Tier)

- Keine spezifischen Anzeichen.

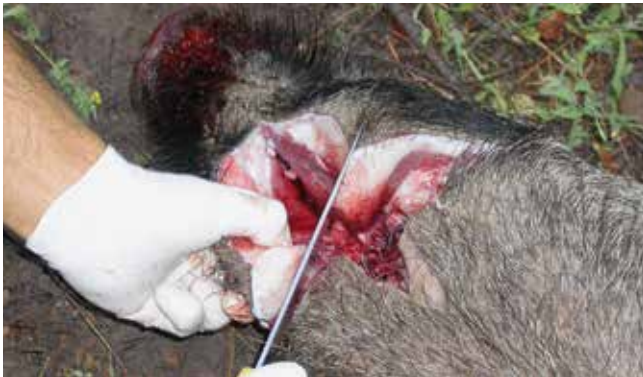Auffälligkeiten an den inneren Organen

- Am häufigsten sind die Unterkiefer-Lymphknoten am Unterkieferwinkel betroffen. Feine weisslich-gelbe Knötchen oder Abszesse können auf der Oberfläche oder beim Anschneiden zu erkennen sein.
- Knötchen können auch in der Lunge und Lungenlymphknoten, Leber, Milz und Lymphknoten der Gedärme ertastet und teils gesehen werden. Vereinzelt kann das Gesäuge betroffen sein.
- Knötchen
 - Wenige Millimeter bis faustgross.
 - Weiss-gräulich-gelbliche Farbe.
 - Cremige bis feste, brüchige Konsistenz («verkäsend»).
 - Manchmal eitrig oder verkalkt.
 - Knötchen treten meist nur in einem einzelnen Lymphknoten / Organ auf. Nur selten kann man in mehreren Organen Knötchen finden.

Schwarzwild: Lage der Lymphknoten am Kopf

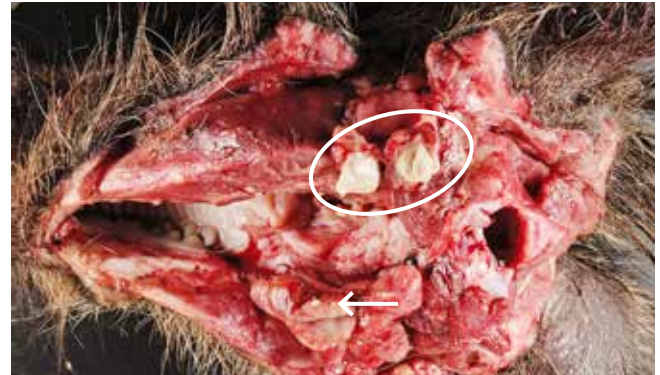

Die **Lymphknoten des Kopfes** (in Rot) liegen oberflächlich am Unterkieferwinkel und in der Tiefe unter den Speicheldrüsen.

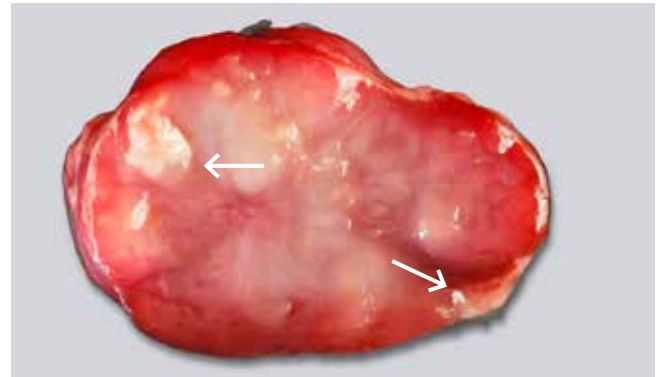


Um die bräunlichen, abgerundeten **Unterkiefer-Lymphknoten** freizulegen, werden 2–3 Schnitte am Unterkieferwinkel gesetzt.

Schwarzwild: Auffällige Unterkiefer-Lymphknoten



Tuberkulöses Schwarzwild: Linker Lymphknoten (eingekreist): mit Eiter gefüllt. Rechter Lymphknoten: 3 mm grosses Knötchen (Pfeil).



Tuberkulöses Schwarzwild: Lymphknoten mit kleinen (1–5 mm) verkäsenden Knötchen und verkalkten Körnchen (Pfeile).

Fragen und Antworten

Besteht Gefahr für meinen Jagdhund?

Die Gefahr einer Ansteckung von Hunden mit Tuberkulose ist sehr gering. Als Vorsichtsmassnahme sollten Hunde trotzdem von aufgebrochenem Wild und Aufbruch ferngehalten werden.

Was passiert mit dem Wildbret, wenn Auffälligkeiten gefunden werden?

Wildtierkörper und Organe mit Auffälligkeiten sind einem amtlichen Tierarzt vorzulegen. Der amtliche Tierarzt entscheidet über die Genussstauglichkeit des Wildbrets und über weitere Massnahmen.

Wie transportiere ich Wild mit Auffälligkeiten?

Der Transport zum Kühlhaus hat unverzüglich, sauber, geschützt vor Insekten und zusätzlichen Verunreinigungen (z.B. in einer Wanne) und wenn

möglich gekühlt zu erfolgen. Der auffällige Aufbruch ist separat und sauber in einem Kübel oder zwei Plastiksäcken (doppelt verpackt) zu transportieren. Bei schwieriger Bergung sind zumindest die auffälligen Teile des Aufbruchs zusammen mit dem Wildtierkörper dem amtlichen Tierarzt vorzulegen.

Hygienemassnahmen gegen Infektion mit Tuberkulose

- Einwandfrei hygienisch und sorgfältig zu arbeiten, ist der beste Schutz.
- Tragen Sie beim Aufbrechen und Hantieren mit inneren Organen (Einweg-)Schutzhandschuhe.
- Tragen Sie Schutzhandschuhe, wenn Sie offene (Schnitt-)Wunden an Ihren Händen aufweisen.
- Waschen Sie Ihre Hände nach dem Verarbeiten von Wildtierkörpern gründlich mit warmem Wasser und Seife. Messer und andere Gegenstände, welche in Berührung mit dem Tierkörper gekommen sind, sind ebenfalls gründlich mit Seife und heissem Wasser zu reinigen und zu trocknen.
- Wildbret von erkennbar erkrankten Tieren gehört nicht in den Konsum!